Síndrome doloroso regional complejo (SDRC)

Dolor crónico: dolor neuropático

tech

CONTENIDO

1. Objetivos
2. Introducción
3. Conceptos básicos del SDRC
   Clasificación
4. Aspectos fisiopatológicos
5. Consideraciones clínicas del SDRC
6. Enfoque diagnóstico y diagnóstico diferencial
   Pruebas diagnósticas
   Diagnóstico diferencial
7. Abordaje del tratamiento del SDRC
8. Tratamiento conservador del SDRC
   Terapias físicas rehabilitadora
   Tratamiento psicológico
   Abordaje farmacológico
9. Tratamiento intervencionista en el SDRC
   Bloqueos regionales (intravenosa)
   Bloqueos del sistema nervioso simpático
   Radiofrecuencia de la cadena simpática lumbar
   Bloqueos del plexo braquial
   Catéteres epidurales
   Bloqueos neurolíticos con alcohol o fenol
   Neuroestimulación
10. Conclusiones
11. Bibliografía

Objetivos

- Conocer las bases conceptuales y las consideraciones fisiopatológicas del Síndrome del Dolor Regional Complejo (SDRC).
- Mostrar el manejo diagnóstico del SDRC, basado en la evaluación clínica y la solicitud de pruebas diagnósticas más indicadas.
- Mostrar las estrategias conservadoras empleadas en el SDRC en la práctica clínica.
- Enseñar las diferentes técnicas invasivas útiles en el control de esta patología.

Introducción

El Síndrome Doloroso Regional Complejo (SDRC) es una condición deshabilitante y a menudo crónica que se ha mantenido como una de las enfermedades más enigmáticas desde su descubrimiento 150 años atrás. Afecta con frecuencia a un solo miembro y está definida por un conjunto de síntomas y signos característicos.

El síntoma capital es el dolor severo e incapacitante que se acompaña por una serie de anormalidades sensoriales, motoras, autonómicas, tegumentarias y óseas. Un síntoma importante es la alodinia, donde un estímulo inocuo causa dolor exagerado e hiperalgesia. El paciente se presenta con dolor que varía entre moderado y severo, hiperalgesia, inflamación, cambios de temperatura y color de la piel. En ocasiones se acompaña de alteraciones en la función motora como: rigidez muscular, e incluso, movimientos involuntarios. En la osteopenia regional, los cambios en el crecimiento del pelo y las uñas, así como alteraciones distróficas en la piel, pueden ocurrir.

El SDRC se presenta entre el 2-5 % de la población adulta y hasta el 20 % de la población pediátrica. La edad media de presentación se encuentra entre los 36-42 años, con predominio del sexo femenino 60-80 %, en una proporción de 3,5:1 en adultos y de 9:1 en niños. La prevalencia se incrementa en caucásicos. Es más frecuente la afectación de un solo miembro, si bien no existe predominio estadísticamente significativo de miembros inferiores sobre superiores o izquierdo sobre derecho. Se calcula que el 20-35 % presentarán grados de incapacidad y que solo el 20-30 % de los pacientes recuperarán su grado funcional previo al SDRC. El 85 % de los casos son de tipo I, donde no ha sido posible identificar una lesión nerviosa y el resto son de tipo II.

La conducta terapéutica debe estar ajustada en dependencia de la fisiopatología. El tratamiento farmacológico es efectivo en particular en la fase aguda, e incluye esteroides, bifosfonatos y crema de dimetilsulfoxida.

Otros aspectos importantes a señalar son la psicoterapia y la terapia ocupacional. Los métodos invasivos deben ser tratados solo en centros especializados y en ciertos casos bien evaluados.

Conceptos básicos del SDRC

A lo largo de los años, se ha conocido esta enfermedad con diferentes nombres: causalgia, atrofia de Sudeck, algodistrofia, síndrome de hombro-mano, distrofia simpática refleja y Síndrome de Dolor Regional Complejo (SDRC), éste último es el que ha sido oficialmente aceptado por la Asociación Internacional para el Estudio del Dolor (IASP) como definitivo para referirse al síndrome en cuestión.

El Síndrome de Dolor Regional Complejo (SDRC) fue descrito por primera vez por el cirujano francés Ambroise Paré en el siglo XVI; en 1864 Silas Weir Mitchell describe los signos y los síntomas característicos del SDRC (él lo denominó causalgia); en 1901 Nonne, un discípulo de Sudeck, acuña el nombre atrofia de Sudeck; en 1946 James Evans lo denomina distrofia simpática refleja debido al papel que desempeñaba el sistema nervioso simpático en este tipo de dolor. En 1993 la IASP (International Association for the Study of Pain) propone cambiar el nombre a síndrome de dolor regional complejo y lo define como una alteración que se caracteriza por dolor espontáneo o inducido, desproporcionado con relación al evento inicial y que se acompaña de una gran variedad de alteraciones autonómicas y motoras, dando lugar a una gran diversidad de presentaciones clínicas.

Clasificación

Actualmente, se está utilizando una clasificación aceptada por la Asociación Internacional para el Estudio del Dolor en la que se puede dividir este síndrome en dos tipos: en el tipo I donde no habría lesión nerviosa y el tipo II en la que sí aparecería una lesión de nervio periférico reconocible e identificable *(tabla 1)*.

Clasificación del síndrome doloroso regional complejo	
Tipo I	Correspondería al antiguo término «distrofia simpática refleja», se define como un síndrome doloroso desencadenado después de un evento nocivo, con dolor espontáneo y alodinia/hiperalgesia que sobrepasa la zona de distribución de un territorio nervioso periférico y que es desproporcionado al evento desencadenante, acompañado de edema o alteración del flujo sanguíneo cutáneo o alteraciones sudomotoras, sin que haya una lesión nerviosa evidente u otras patologías que pudieran asociar dichas alteraciones.
Tipo II	Correspondería con lo que se llamaba «causalgia», tiene las mismas características, pero en él existe una lesión nerviosa total o parcial previa y evidente.

Tabla 1. Clasificación del síndrome doloroso regional complejo.

Aspectos fisiopatológicos

Múltiples mecanismos están involucrados en su génesis, no solo es un dolor periférico mediado por el sistema simpático, sino que es una enfermedad del sistema nervioso central porque hay cambios en el sistema somato-sensorial y en el sistema simpático bilateral. Se han propuesto ocho mecanismos que pueden contribuir en la aparición del SDRC (tabla 2).

- **Alteración de la inervación cutánea después del trauma:** se ha observado en modelos animales y en pacientes con SDRC tipo I disminución de la densidad de fibras C y A delta en el 29 % en biopsias de piel de extremidades con dolor, así como inervación anormal alrededor de folículos pilosos y glándulas sudoríparas. Los estudios en animales indican que es posible que estos hallazgos sean causados por la lesión nerviosa, pero en humanos esa relación no es clara.

Mecanismos que pueden contribuir en la aparición del SDRC
Alteración de la inervación cutánea después del trauma
Sensibilización central
Alteración de funcionamiento de sistema nervioso central
Papel de las catecolaminas circulantes
Plasticidad cerebral
Factores genéticos
Factores psicológicos
Factores inflamatorios

Tabla 2. Mecanismos que pueden contribuir en la aparición del SDRC.

- **Sensibilización central**: el ingreso de impulsos nociceptivos intensos o persistentes después de una lesión tisular o injuria nerviosa ocasiona un incremento de la excitabilidad de las neuronas nociceptivas de la médula espinal, lo que se denomina sensibilización central.

  Este fenómeno es mediado por la liberación de neuropéptidos, como sustancia P y bradiquinina, y el aminoácido excitatorio glutamato, al actuar en el receptor N metil D aspartato NMDA; el resultado es la aparición de alodinia e hiperalgesia.

  No se sabe si la sensibilización central ocurre antes, simultánea o posterior a la aparición de otros síntomas y signos de SDRC; existe la posibilidad de que, a mayor dolor previo, haya mayor sensibilización central y aparición de SDRC.
- **Sensibilización periférica:** después del trauma de tejidos se genera sensibilización periférica, las fibras aferentes primarias del área traumatizada liberan neuropéptidos pronociceptivos como sustancia P y bradiquinina, que incrementan la activación de nociceptores y disminuye el umbral de activación para estímulos térmicos y mecánicos, que ayuda en la aparición de hiperalgesia y alodinia; es probable que estos se presenten desde etapas tempranas del SDRC.
- **Alteración de funcionamiento de sistema nervioso central:** se ha supuesto que la extremidad fría y cianótica es debida a vasoconstricción que es el reflejo de actividad aumentada del sistema nervioso simpático y que el dolor es mantenido por el simpático.

  Estudios animales indican que después del trauma nervioso, receptores adrenérgicos se expresan en las fibras nociceptivas, un mecanismo por el cual el sistema nervioso simpático puede generar señales nociceptivas. La expresión de estos receptores contribuye al acoplamiento simpático-aferente que se ha demostrado en humanos, lo que incrementa el dolor espontáneo en un 22 % y la hiperalgesia entre el 27 y 42 %, este componente del dolor mediado por el simpático puede disminuir con el tiempo.

No siempre el exceso de actividad del sistema simpático es el responsable. Esta reducción de actividad simpática se asocia a la fase inicial, donde el paciente presenta extremidad caliente y enrojecida.

- **Papel de las catecolaminas circulantes:** se ha observado disminución de los niveles de catecolaminas en el lado afectado, lo que implica una disminución de la acción del sistema simpático a nivel local; en el SDRC crónico se asocia a vasoconstricción y en la etapa aguda hay disminución de los receptores, pero luego se compensa y ocurre aumento de estos, lo que da como resultado una gran sensibilidad a las catecolaminas circulantes, vasoconstricción y sudoración en la fase crónica, la hipoxia local contribuye a los cambios tróficos observados.
- **Plasticidad cerebral:** varios estudios de neuroimágenes sugieren una reorganización del mapa somatotópico, que consiste en una disminución de tamaño de la representación de la extremidad afectada en la corteza somatosensorial y que retornan a lo normal después de un tratamiento exitoso, lo que sugiere un reflejo de la plasticidad cerebral que ocurre durante el desarrollo del SDRC.

  El grado de reorganización somatotópica se correlaciona con la intensidad del dolor y el grado de hiperalgesia. Los estudios de neuroimagen sugieren alteración de la actividad en regiones sensorial, motora y afectiva; otros estudios sugieren atrofia de sustancia gris en la ínsula y corteza prefrontal ventromedial.
- **Factores genéticos:** los familiares de pacientes con SDRC son más propensos a padecer de este síndrome con debut espontáneo y a edades más tempranas, hay asociación entre SDRC en jóvenes y alteraciones mitocondriales.
- **Factores psicológicos:** factores como el estrés emocional puede ser asociado con aumento de la actividad de catecolaminas, un mayor grado de depresión incrementa la intensidad de dolor en SDRC y también con mayores niveles de epinefrina y norepinefrina. También el estrés psicológico se ha asociado con alteración de la función inmune, que puede impactar sobre las citoquinas inflamatorias que contribuyen en el SDRC.
- **Factores inflamatorios:** los mecanismos inflamatorios es posible que contribuyan en el SDRC, al menos en la fase inicial. La inflamación puede surgir por mecanismos inflamatorios clásicos y por inflamación neurógena.

Consideraciones clínicas del SDRC

El SDRC con frecuencia aparece tras un episodio nocivo desencadenante, principalmente cirugías o traumatismos menores y se manifiesta con dolor espontáneo o hiperalgesia, no limitado a dermatomas ni a la distribución territorial de un nervio periférico.

Los síntomas en el SDRC son desproporcionados a la lesión inicial. La localización de la lesión en la extremidad afectada no determina la localización de los síntomas. En el 95 % de los pacientes, los síntomas afectan a tejidos no dañados por la lesión inicial. Los signos y síntomas en el SDRC no se limitan a la zona de inervación de un solo nervio y muestran una distribución generalizada distalmente, en algunos casos pueden manifestarse proximalmente o afectar a toda la extremidad *(tabla 3)*.

Estas etapas no son necesariamente sucesivas, ya que la clínica puede comenzar por cualquiera de ellas.

El síntoma más incapacitante del síndrome es el dolor que puede localizarse en el área de la lesión inicial, incluso antes de diagnosticarse el SDRC. Cuando comienzan los signos el dolor pasa a ser difuso, profundo y la inflamación se generaliza por la extremidad. Los factores agravantes suelen incluir la carga física, los estímulos dolorosos, el movimiento (por ejemplo, la terapia física), los cambios de temperatura ambientales o locales y los aumentos en la presión hidrostática (cambios ortostáticos).

En el 90 % de los casos aparece una triada de síntomas sensoriales, motores y autonómicos, aunque no hay combinaciones fijas. Clásicamente se considera que pueden existir tres fases clínicas en el desarrollo evolutivo del SDRC *(tabla 5)*:

- **Fase aguda o inflamatoria:** es la fase inicial en la que el dolor es el síntoma más característico. Se acompaña de hiperalgesia, hiperestesia, edema, alteraciones de la coloración con hiperemia y espasmo muscular. La piel suele estar caliente, seca, enrojecida y se afecta, sobre todo, la zona distal. Con el tiempo la lesión se va extendiendo a zonas más proximales, aparecen alteraciones tróficas y sudomotoras, con aparición de piel sudada, fría y cianótica *(figura 1)*.
- **Fase distrófica:** predominan los trastornos vasomotores y vegetativos con hiperhidrosis, frialdad, crecimiento del vello y estrías cutáneas, edema duro y profundo, cianosis, atrofia muscular y ósea. Persiste el dolor y la rigidez articular, con mayor dificultad de movilidad articular *(figura 2)*.

Manifestaciones clínicas del Síndrome Doloroso Regional Complejo (SDRC)	
SDRC I	El dolor se expande a lo largo de la extremidad o migra a otras partes del cuerpo en casi el 70 % de los pacientes. Se vuelve bilateral y produce una imagen de espejo del dolor en hasta el 50 % de los casos. Bonica describió 3 etapas del SDRC I *(tabla 4)*.
SDRC II (causalgia)	Los síntomas típicos son ardor espontáneo, hiperalgesia y alodinia mecánica y fría, más intensos en el territorio del nervio periférico afectado, con menos tendencia a diseminarse que en el SDRC I. Cambios inflamatorios, distróficos y deterioro de la función motora, pero más leves que en el SDRC I.

Tabla 3. Manifestaciones clínicas del Síndrome Doloroso Regional Complejo (SDRC).

Estadios del síndrome de dolor regional complejo I		
Estadio	**Duración**	**Características**
Estadio I aguda o hipersensibilidad locoregional transitoria	De varias semanas hasta 3 meses	El usuario refiere dolor quemante y pulsátil que aumenta con el movimiento de la zona o disminuir con el reposo. El dolor al inicio se encuentra a nivel distal, la piel se encuentra roja, seca y caliente, al final se entiende de forma proximal, la piel toma apariencia cianótica, sudorosa, fría e inicia alteraciones tróficas. Radiografía normal y gammagrafía con hipercaptación.
Estadio II distrofia, fase fría o esclerodistrófica	Inicia al final del estadio I, se extiende de varios meses hasta un año o más.	El dolor se agrava en intensidad y extensión, el frio aumenta el dolor, el edema pasa a ser duro y se engrosan las articulaciones, además, se pierde masa muscular, lo cual disminuye el arco de movilidad. Inicia fibrosis trófica.
Estadio III de atrofia	Da inicio al final del estadio II, se extiende hasta 2 años después de iniciar el síndrome.	El dolor, por lo general, tiene una presencia importante para luego atenuarse. Se observan daños tisulares como piel brillosa, fina y cianótica. Hay presencia de atrofia muscular y desgaste articular, pudiendo aparecer anquilosis. La radiografía muestra una osteoporosis regional no homogénea.

Tabla 4. Estadios del síndrome de dolor regional complejo I.

Fases evolutivas de Síndrome de Dolor Regional Complejo (SDRC) y manifestaciones clínicas			
	Alteraciones sensoriales	**Alteraciones autonómicas**	**Alteraciones motoras**
Fase aguda inflamatoria	Dolor ++, hiperalgesia y alodinia	Edema distal blando, hiperemia, alteraciones de la coloración cutánea y atrofia ósea+/–	Espasmo y debilidad muscular y dificultad en la movilidad articular
Fase distrófica	Dolor e hiperalgesia	Edema duro, hiperhidrosis, cianosis, crecimiento del vello y estrías cutáneas	Distonia, atrofia y debilidad muscular ++, mayor limitación de movilidad articular
Fase atrófica	Dolor+/–	Frialdad, cianosis, atrofia cutánea, muscular y ósea	Atrofia y retracción muscular, rigidez articular y anquilosis

Tabla 5. Fases evolutivas de Síndrome de Dolor Regional Complejo (SDRC) y manifestaciones clínicas.

Figura 1. Fase aguda inflamatoria del SDRC en extremidad superior izquierda.

Figura 2. Estadio distrófico en el SDRC en extremidad superior derecha.

- **Fase atrófica:** puede disminuir el dolor, los síntomas y signos vegetativos, predominando la atrofia cutánea, muscular y ósea, con retracción muscular, rigidez articular y anquilosis.

Según la localización de la lesión, se verán diferentes síntomas y signos de forma más evidente. Cuando se afectan las articulaciones proximales y profundas, se observarán menos síntomas vasomotores y una mayor impotencia funcional articular. Por ejemplo, en articulaciones de cadera o de hombro se observa impotencia funcional y posiciones antiálgicas, como flexión de cadera o aducción del hombro. La afectación de regiones distales muestra más fenómenos vasomotores y tróficos iniciales.

Enfoque diagnóstico y diagnóstico diferencial

El diagnóstico del SDRC se basa principalmente en la sospecha clínica, aunque no existe ningún signo o síntoma patognomónico. Tampoco hay datos analíticos que puedan confirmar con certeza el diagnóstico. Algunas técnicas de imagen pueden ayudar de cara al diagnóstico diferencial con otras entidades de dolor crónico.

Por lo tanto, el diagnóstico se basará en la presencia de una serie de características que quedan recogidas en los criterios de Budapest, propuestos en 2003 y validados en 2010, aprobados y codificados por la IASP, con alta sensibilidad y baja especificidad, los criterios modificados según Harden y Bruehl son más específicos *(tabla 6)*.

Pruebas diagnósticas

Las pruebas complementarias más utilizadas para el diagnóstico son:

- **Radiografías simples:** se trata de una prueba con poca sensibilidad, pero pueden revelar osteoporosis avanzada (distribución distal e irregular de la desmineralización en los huesos pequeños y periarticular en los huesos más largos) *(figura 3)* o fracturas en la extremidad sintomática con SDRC (aunque el 30 % de los pacientes no tienen alteraciones radiográficas).

  Hay que tener en cuenta que los cambios óseos radiológicos como, por ejemplo, desmineralización moteada que aparecen en más del 50 % de los SDRC en adultos, pueden no darse nunca en el curso de la enfermedad infantil.

Figura 3. Radiografía de paciente con SDRC. A. Osteopenia difusa en huesos de la mano. B. Rodilla izquierda con osteopenia difusa periarticular.

Criterios diagnósticos de Budapest para el SDRC		
1. Dolor continuo	Desproporcionado para el evento causante	
2. Síntomas	Debe cumplir al menos un síntoma, en tres de las cuatro categorías siguientes:	
	Sensorial	Hiperestesia o alodinia
	Vasomotor	Asimetría de la temperatura cutánea o cambios en el color de la piel y asimetría color de la piel
	Sudomotor	Edema o cambios de sudoración o sudoración asimétrica
	Motor	Disminución del rango de movilidad o disfunción motora (temblor, distonía, debilidad) y cambios tróficos (piel, pelo, uñas)
3. Signos	Debe cumplir al menos un signo en dos o más de las cuatro categorías siguientes:	
	Sensorial	Evidencia de hiperalgesia (al pinchazo) o alodinia (al tacto/ térmica/presión profunda/ movimiento articular)
	Vasomotor	Evidencia de asimetría de la temperatura cutánea > 1ºC o asimetría del color cutáneo y cambios de color cutáneo
	Sudomotor	Evidencia de edema, cambios de sudoración o sudoración asimétrica
	Motor	Evidencia de disminución del rango de movilidad o disfunción motora (temblor, distonía, debilidad) y cambios tróficos (piel, pelo, uñas)
4. Descartar otras patologías	Que puedan explicar los síntomas y signos previos	

Tabla 6. Criterios diagnósticos de Budapest para el SDRC.

- **Resonancia magnética:** en la mayoría de los pacientes suele ser normal o mostrar cambios inespecíficos. Evalúa las lesiones en tejidos blandos y el edema óseo. Suele emplearse para establecer el diagnóstico diferencial, pero no para diagnosticar un SDRC7.
- **Gammagrafía ósea de triple fase:** el diagnóstico gammagráfico es más precoz que el radiológico. Es la prueba diagnóstica de elección en el SDRC. Se pueden observar cambios tempranos en el metabolismo óseo en el SDRC con alta especificidad y sensibilidad, encontrándose un aumento difuso del marcador en el tejido blando periarticular alrededor de las articulaciones distales en el lado afectado.

  En niños con SDRC, el estudio gammagráfico con tecnecio 99 usualmente muestra una disminución de la captación, aunque ocasionalmente puede observarse un aumento del patrón moteado (más típico en adultos). También puede ser normal. Una gammagrafía ósea normal podría excluir osteomielitis, osteoma osteoide o una fractura en fase tardía, pero no excluye el diagnóstico de SDRC.
- **SPECT:** suele mostrar cambios de perfusión en el tálamo contralateral en pacientes con SDRC.
- **Capilaroscopia:** puede medir un flujo sanguíneo nutricional disminuido en el pliegue ungueal de la mano o del pie.
- **Medición de la producción de sudor en reposo:** puede utilizarse para evaluar la función pseudomotora de forma cuantitativa y cualitativa.

- **Bloqueos simpáticos:** se realizan mediante la inyección de anestésicos locales en el ganglio estrellado o en los ganglios simpáticos lumbares. Se ha obtenido un bloqueo completo cuando la temperatura del dedo, de la mano o del pie, aumenta por encima de 35° C. El alivio temporal del dolor indica que la actividad simpática está involucrada en la generación de dolor.

Diagnóstico diferencial

Se debe realizar con artritis infecciosas y reumáticas, artropatía inflamatoria, arteriopatía periférica y trombosis venosa profunda. En fase crónica (con secuelas), con enfermedad de Dupuytren, esclerodermia y fascitis plantar. En afectaciones de la cadera conviene descartar coxitis y osteonecrosis. Si existe desmineralización ósea, con fracturas de estrés, osteoporosis y tumores óseos benignos y malignos *(tabla 8).*

Diagnóstico diferencial del SDRC	
1. Síndromes dolorosos neuropáticos	a. Neuropatía periférica
	b. Atrapamiento nervioso
	c. Radiculopatía
	d. Neuralgia postherpética
	e. Dolor por desaferenciación
	f. Plexopatía
	g. Enfermedad de la motoneurona
2. Enfermedades vasculares	a. Trombosis
	b. Acrocianosis
	c. Aterosclerosis
	d. Eritromelalgia
	e. Enfermedad de Raynaud
3. Procesos inflamatorios	a. Bursitis
	b. Erisipela
	c. Artritis seronegativa
	d. Enfermedades reumáticas
4. Dolor miofascial	a. Dolor por sobreuso
	b. Dolor por infrauso
	c. Epicondilitis
	d. Fibromialgia
	e. Epitrocleitis
5. Procesos psiquiátricos	a. Desórdenes somatomorfos
	b. Síndrome de Munchausen

Tabla 8. Diagnóstico diferencial del SDRC.

Abordaje del tratamiento del SDRC

Un tratamiento temprano del SDRC es importante y esencial, pero el problema de la multifacética fisiopatología hace que haya controversia y no pueda establecerse un tratamiento que se adapte a todos los casos, por lo que se deberán seleccionar las técnicas dependiendo de la situación individual. En la *figura 5* se muestra un algoritmo tratamiento del SRDC.

La aplicación del tratamiento debería ser multidisciplinar, involucrándose especialistas de cirugía, rehabilitación, unidad del dolor, fisioterapeutas, terapeutas ocupacionales y psicólogos. A su vez, parece ser efectivo un tratamiento multimodal que incluya tratamiento farmacológico, educacional, fisioterapéutico, psicológico e incluso, tratamiento intervencionista en algunos casos *(figura 6)*, sobre el manejo interdisciplinar.

Es importante instaurar medidas de prevención tras un traumatismo o una cirugía de extremidad, intentando hacer inmovilizaciones lo más breves posible y en una posición adecuada, instaurar una movilización precoz de la extremidad y las articulaciones adyacentes y tratar el dolor de manera pronta y eficaz.

Tratamiento conservador del SDRC

Terapias físicas rehabilitadora

Debe ser el tratamiento de primera elección. Consta de varios tipos de terapia como es la terapia ocupacional y la fisioterapia (incluye imaginería motora graduada y terapia en espejo) *(figura 7 y tabla 9).*

El tratamiento de fisioterapia se realiza tanto en la fase aguda como crónica. Los objetivos incluyen evitar y reeducar patrones de movimiento patológicos, disminuir la limitación del movimiento, el dolor y la inflamación y fomentar el uso fisiológico de la extremidad, así como la funcionalidad y la prevención de la atrofia y contracturas.

Durante la fisioterapia, es importante evitar intervenciones dolorosas, ya que podrían generar una sensación de pérdida de control en el paciente. También se deberá evitar la fatiga, por lo que se realizarán sesiones de baja duración e intensidad.

Con ellas se pretende disminuir el dolor y el edema, ganar movilidad y flexibilidad de los tejidos para alcanzar una funcionalidad lo más normal posible del miembro afectado en pacientes con SDRC, siendo más efectivas cuando se combinan. La terapia física incluye elevación de la extremidad, masoterapia, baños de contraste, estimulación nerviosa eléctrica transcutánea, movilizaciones suaves, ejercicios de fortalecimiento isométricos y ejercicios de carga de la extremidad afectada. El ejercicio físico más recomendable para este síndrome es la natación, la hidrocinesiterapia y el taichí.

Hoy por hoy no existe evidencia de que la acupuntura pueda tener un efecto beneficioso en pacientes con SDRC. Se ha comprobado que el tratamiento con electro acupuntura produce una inhibición de la hiperalgesia mecánica, por frío y del edema en un modelo animal de dolor crónico (ratones).

La imaginería motora graduada es un programa de rehabilitación integral para activar de forma secuencial las redes corticales motoras y mejorar la organización cortical.

Tratamiento psicológico

Debido a que el dolor crónico afecta la calidad de vida y causa alteraciones emocionales, es importante que los pacientes diagnosticados de SDRC tengan la atención psicológica adecuada. Se pueden utilizar técnicas de relajación y retroalimentación para facilitar la rehabilitación, disminuir el dolor y proporcionar a los pacientes un mayor control.

Es importante evaluar y tratar a los pacientes con trastornos concomitantes como depresión mayor, trastorno de ansiedad generalizada y trastorno de estrés postraumático, ya que pueden dificultar el tratamiento rehabilitador.

Abordaje farmacológico

Para una completa recuperación y evitar secuelas es aconsejable instaurar un tratamiento precoz, individualizado y multidisciplinar, basado en el control del dolor, tratamiento rehabilitador y terapias psicológicas. El abordaje farmacológico se considera hoy por hoy la primera línea de tratamiento en el SDRC (figura 8).

Comúnmente se administran el paracetamol y los AINES como primera línea de tratamiento, aunque a menudo resultan ineficaces. Los corticosteroides tienen efectos beneficiosos en las fases más agudas del síndrome. También se suele administrar antiarríticos, calcitonina, antidepresivos y opiáceos, para el alivio de los síntomas y el control de la patología. En estudios recientes se ha comprobado una alta eficacia de los bifosfonatos, no solo respecto a una mejora del metabolismo óseo, sino también por sus efectos analgésicos. La ketamina y las infiltraciones en puntos gatillo también han mostrado tener efectos beneficiosos.

- **AINE:** representan la primera línea de tratamiento, sobre todo en las fases iniciales y en unidades no especializadas, aunque la eficacia no está demostrada específicamente para el SDRC, ni están indicados en el tratamiento del dolor neuropático. En las fases iniciales pueden estar indicados para el tratamiento de la inflamación.
- **Opiáceos:** tanto los opiáceos menores (tramadol) como los mayores (morfina, oxicodona, fentanilo, hidromorfona y buprenorfina) tiene lugar en el dolor moderado-severo de difícil control y han demostrado eficacia en el dolor neuropático. Se emplean, además, de vía oral y transcutánea en uso intratecal en casos en los que han fracasado otras terapias.

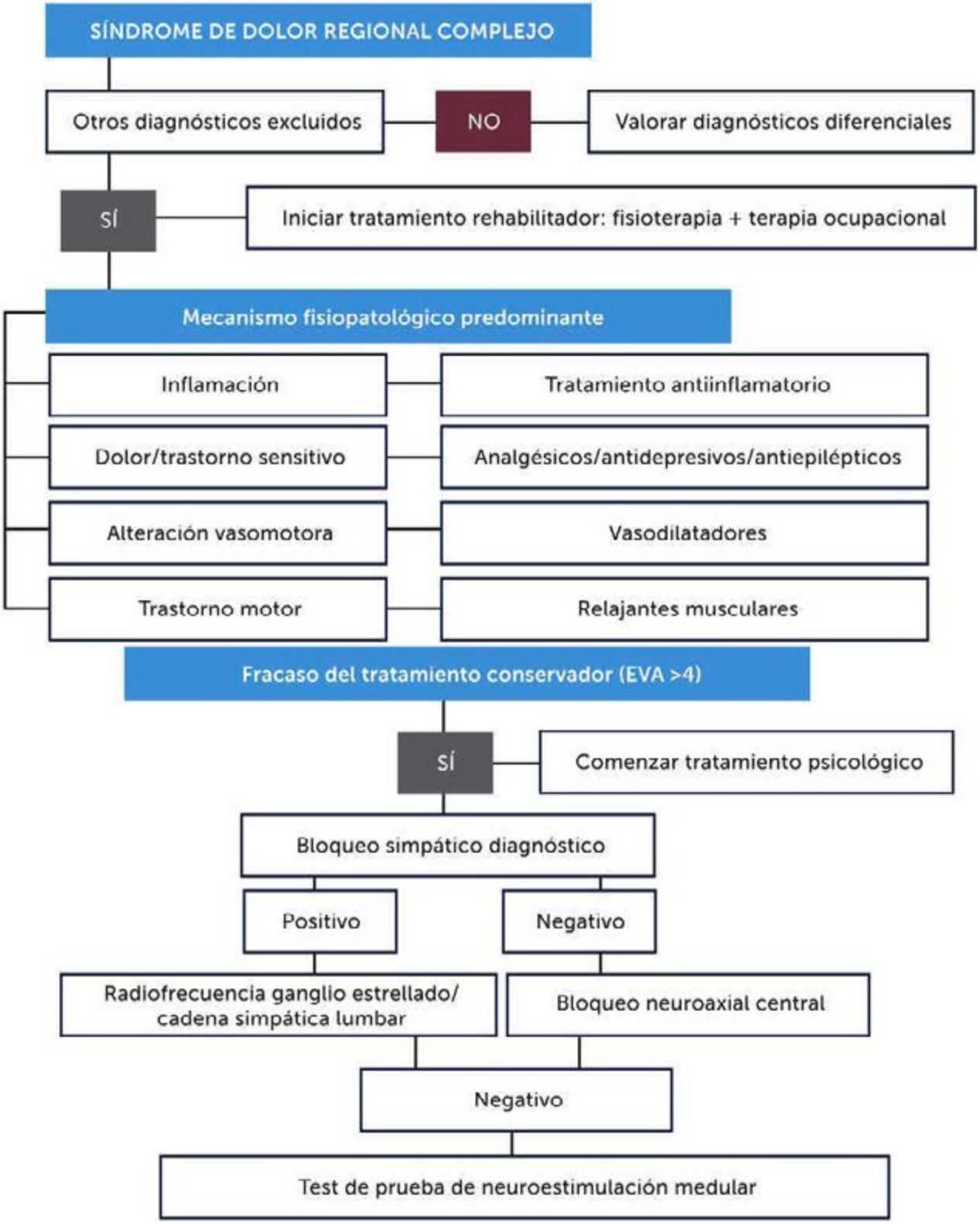

Figura 5. Algoritmo de tratamiento SDRC.

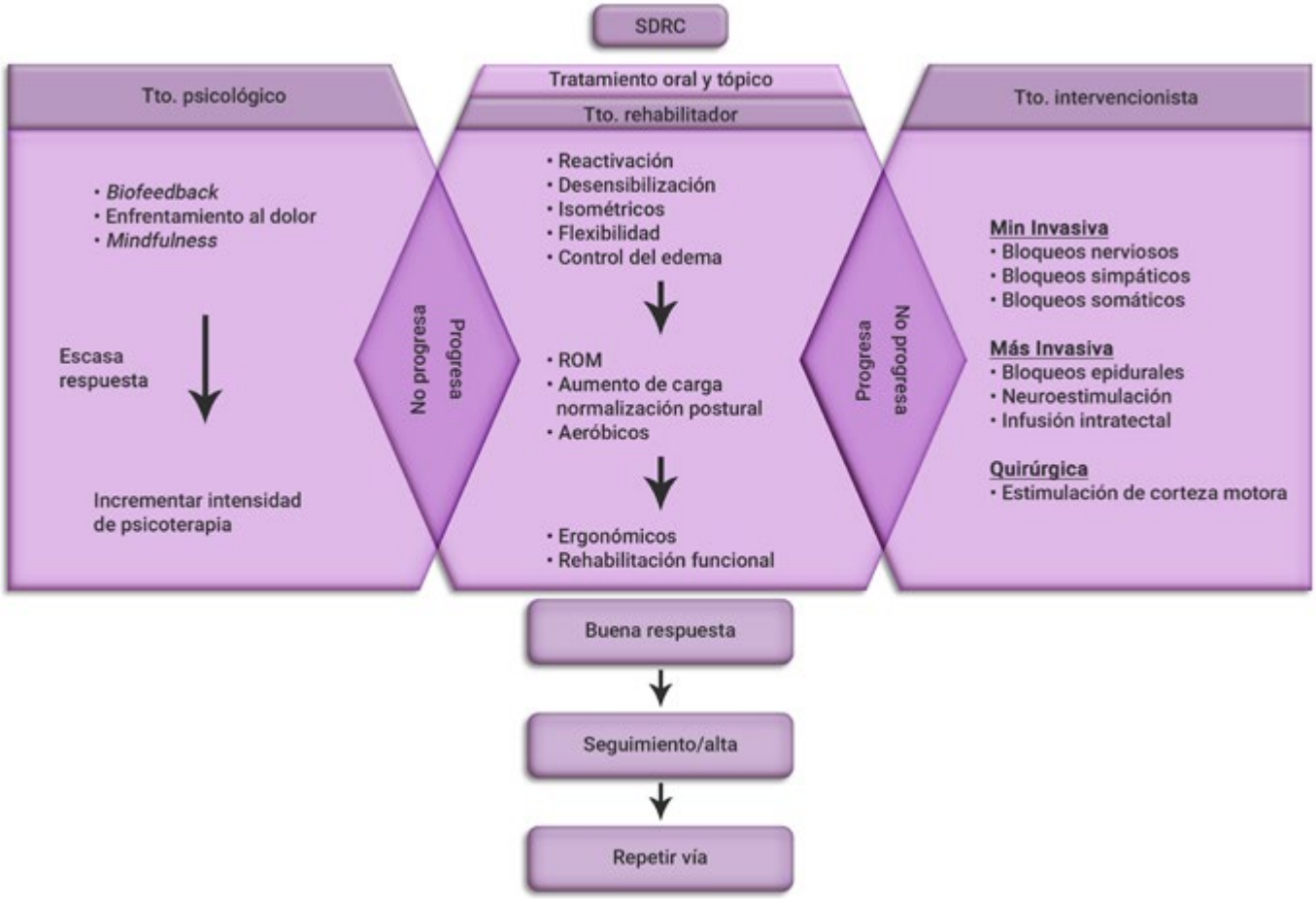

Figura 6. Tratamiento del SDRC.

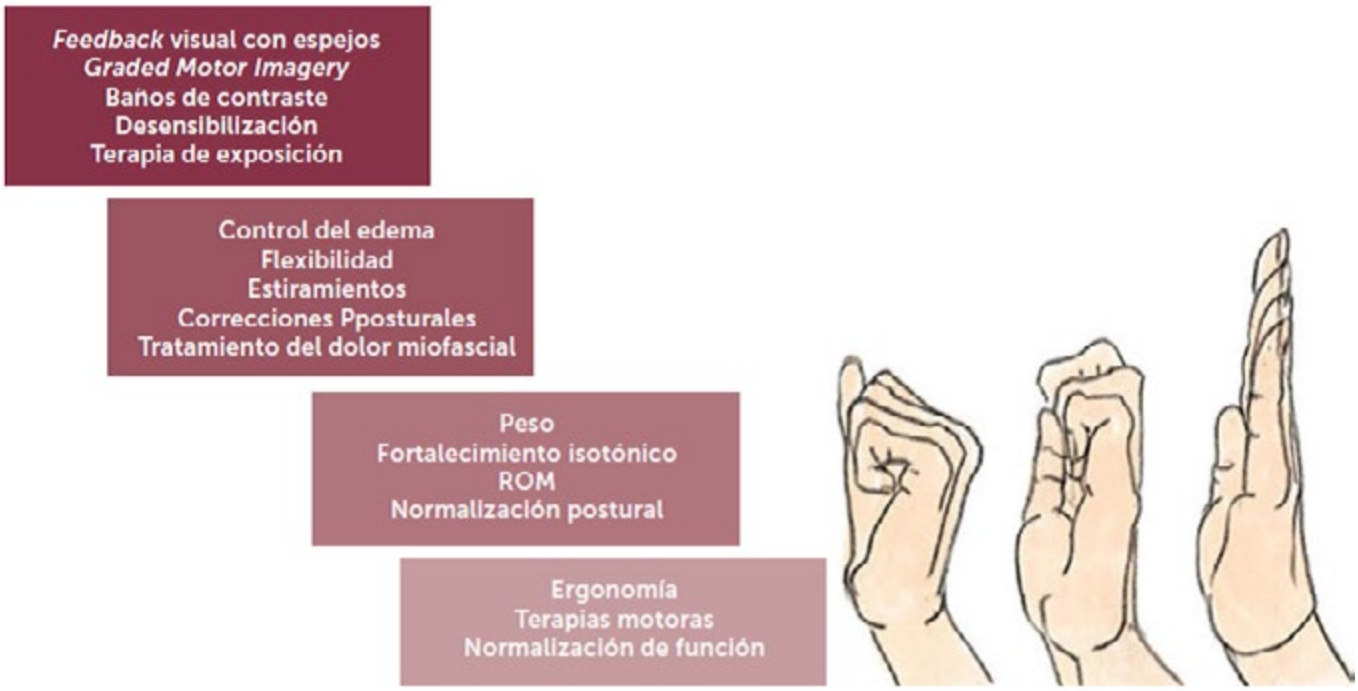

Figura 7. Tratamiento rehabilitador del SDRC.

Terapias físicas para el SDRC	
Cinesiterapia activa y pasiva	Realización de movimientos suaves graduales e incremento progresivo de estímulos sensoriales (objetos de distinta textura/ baños de contraste calor-frío), si bien son más recomendables los movimientos activos, ya que los pasivos pueden actuar como estímulos dolorosos. Es recomendable realizar fisioterapia asociada a tratamientos analgésicos, bloqueos simpáticos, periféricos y electroanalgesia con TENS.
Terapia ocupacional	Tiene efectos positivos sobre la severidad de las limitaciones funcionales y sobre el nivel de actividad en pacientes con SDRC. El tratamiento se basa en el uso del miembro afectado sin dolor y en promover la integración del miembro en los usos diarios del paciente, pudiendo ser empleadas férulas como apoyo funcional para disminuir los síntomas.
Electroterapia	Los TENS (Estimulación Eléctrica Nerviosa Transcutánea) han sido empleados para calmar el dolor en pacientes con SDRC I. Una vez comprobado si son efectivos en el control del dolor, es recomendable su uso.
Otros	Crioterapia, masoterapia, baños de contraste y magnetoterapia. Ante la presencia de edemas en los miembros inferiores se puede utilizar el Drenaje Linfático Manual (DLM), ejercicios activos con pesas y la deambulación controlada. El ejercicio físico más recomendable para este síndrome es la natación, la hidrocinesiterapia y el taichí. La evidencia sobre los beneficios de la acupuntura es escasa.

Tabla 9. Terapias físicas para el SDRC.

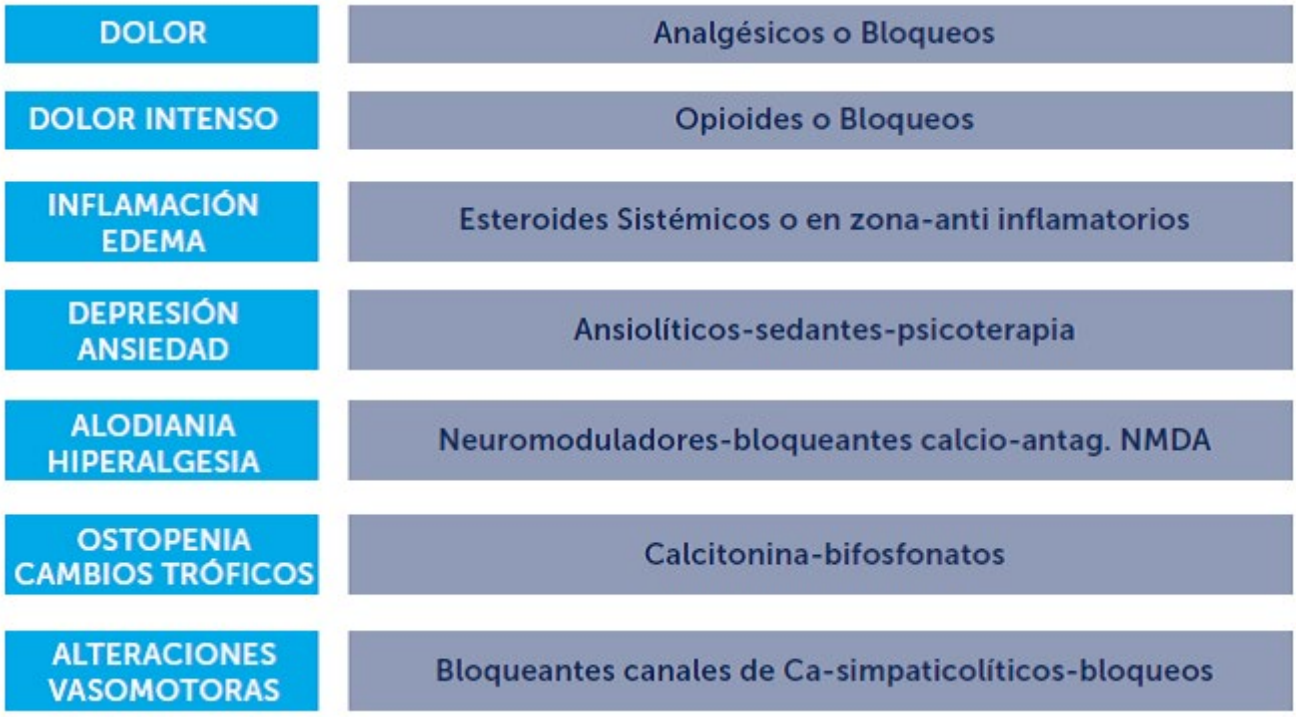

Figura 8. Tratamiento farmacológico del SDRC.

- **Corticoides:** en diversos estudios han demostrado eficacia en el tratamiento del SDRCs, principalmente en las fases iniciales, cuando se asocia edema e hipertermia. Actúan inhibiendo la expresión de citocinas proinflamatorias y neuropéptidos en las terminales nerviosas y la liberación de mediadores como las prostaglandinas. Su uso a largo plazo sería controvertido por los efectos secundarios sistémicos.
- **Anticonvulsivantes:** los más utilizados son gabapentina y pregabalina para el tratamiento del SDRCs. La carbamazepina también ha demostrado disminuir el dolor en comparación con placebo.
- **Bifosfonatos:** como clodronato 300 mg vo, pamidronato 60 mg vo, alendronato 7,5 mg iv y alendronato 40 mg vo. Han demostrado disminución del dolor, mejorar los signos inflamatorios y la movilidad, aunque la dosis, tiempo de tratamiento y vía de administración son variables en los diferentes estudios.
- **Antidepresivos:** el más utilizado es la amitriptilina (triciclico). El efecto analgésico se basa en la inhibición de la recaptación de serotonina y noradrenalina a nivel central, en el bloqueo de los receptores de N-metil-D-aspartato (NMDAs) en la médula espinal y en el bloqueo de los canales de sodio de los axones lesionados. También son utilizados la duloxetina y desvenlafaxina.
- **Análogos de NMDA:** tanto la memantina (40 mg vo), como la ketamina (100 mg iv, 7,2 µg/kg/min) mejoran los síntomas en el SDRC.
- **Vasodilatadores:** Tadalafilo 16 mg vo. Han demostrado mejoría del dolor frente a placebo.
- **Vitamina C:** en dosis altas (500 mg vo) puede disminuir la incidencia de SDRCs tras traumatismos o cirugía, probablemente por la reducción del estrés oxidativo a través de los radicales libres.
- **Tratamientos tópicos:** son utilizados para el tratamiento de la alodinia y del dolor urente. Pueden facilitar la terapia física de la extremidad afectada. La aplicación parches de capsaicina al 8 % puede ser de utilidad en el tratamiento del SDRC para aliviar el dolor y disminuir la necesidad de tomar otros analgésicos. La lidocaína al 5 % en parches transdérmicos es eficaz en el tratamiento del dolor neuropático rebelde, en los que permite reducir el dolor sin efectos secundarios.
- **Dimetilsulfóxido:** agente eliminador de radicales libres que, en aplicación local en crema al 50 % durante 2 meses, ha demostrado una reducción significativa del dolor en comparación con placebo.

- **Antihipertensivos:** la clonidina transdérmica puede mejorar la hiperalgesia y la alodinia.

  Algunos autores han propuesto como guía inicial comenzar el tratamiento con anticonvulsivantes, antidepresivos y en casos de hiperalgesia con clonidina transdérmica.

  En la literatura no se describe un tiempo de espera óptimo antes de derivar al paciente al especialista y la derivación a una unidad multidisciplinar se recomienda que sea lo más precoz posible.

Tratamiento intervencionista en el SDRC

En situaciones más agravadas, podría llegar a emplearse un tratamiento intervencionista, aunque igualmente se observa que las pruebas son escasas y no hay conclusiones claras en cuanto a la efectividad.

Las técnicas intervencionistas, incluidos los bloqueos nerviosos, las infusiones de medicamentos y los dispositivos implantables para el tratamiento del dolor, se han recomendado para el tratamiento del SDRCs.

Bloqueos regionales (intravenosa)

Utilizando, entre otros, anestésicos locales como prilocaína y lidocaína, ketamina, un agonista de la serotonina, así como otros fármacos como metilprednisolona y AINES. En la práctica clínica se usan estos bloqueos simpaticolíticos a pesar de la falta de estudios controlados que demuestren su beneficio, destacándose la importancia de la contribución del efecto placebo en los resultados obtenidos. Solo proporcionan alivio a corto plazo.

Bloqueos del sistema nervioso simpático

- **Bloqueo del ganglio estrellado:** estructura de aproximadamente 1-2,5 cm de largo, 1 cm de ancho y 0,5 cm de grosor, fusión del ganglio cervical inferior y el primer ganglio torácico en el 80 % de la población. Medial a los músculos escalenos y al plexo braquial, lateral al músculo longus coli, la tráquea, el esófago, la glándula tiroides y el nervio laríngeo recurrente, anterior al proceso transverso y fascia prevertebral a nivel C7, inferomedial a arteria carótida interna y vena yugular interna y posterior a los vasos vertebrales. Se bloquea en pacientes con SDRC con afectación de miembro superior.
- Bloqueo de la cadena simpática lumbar: formada por dos cadenas ganglionares que se extienden retroperitonealmente a ambos lados de la columna vertebral desde L1 a L5. Se sitúa en el borde anterolateral de los cuerpos vertebrales lumbares, en la región interna de la inserción del músculo psóas. A medida que va descendiendo se coloca delante de los cuerpos vertebrales. Se bloquea en pacientes con SDRC con afectación de miembro inferior.

  El papel de estos bloqueos en el tratamiento es importante, ya que reduce el dolor y mejora la función de cara a realizar el tratamiento rehabilitador. Si el bloqueo simpático es positivo, se puede complementar con técnicas de radiofrecuencia. En comparación con placebo, los bloqueos con anestésico local han demostrado una duración del efecto analgésico significativamente mayor.

Radiofrecuencia de la cadena simpática lumbar

Se puede realizar en pacientes con un bloqueo simpático lumbar positivo, consiguiendo un alivio del dolor superior a 6 meses de duración. También ha demostrado resultados similares a la simpatectomía lumbar con fenol.

Bloqueos del plexo braquial

Se implanta un catéter que se puede mantener hasta 3 semanas. Se realiza una infusión continua de anestésico local, opioide, clonidina u otros fármacos durante 2-3 semanas. Las complicaciones incluyen sangrado, infección, inyección intravascular, inyección intratecal, neumotórax y parálisis del nervio frénico.

Catéteres epidurales

La analgesia epidural se realiza con la inyección de medicación en el espacio epidural (área inmediatamente por fuera de la columna vertebral). La medicación, por lo general, se administra a través de una bomba programable que la inyecta a través de un catéter colocado en el espacio epidural. La combinación de medicamentos epidurales más utilizada hoy en día es clonidina con/sin bupivacaína, a veces se asocian opioides si no se controla el dolor.

La medicación se puede administrar de forma continua o programar para que el paciente se autoadministre bolos pequeños para una analgesia óptima, según lo exijan los niveles de dolor. La complicación más frecuente es la infección del catéter. Han sido utilizados morfina, bupivacaína, clonidina, baclofeno y ziconotida.

Bloqueos neurolíticos con alcohol o fenol

Indicados principalmente en pacientes oncológicos. Baclofeno intratecal puede considerar la primera opción para el tratamiento de la distonía en el SDRC y tiene efectos analgésicos independientes de los efectos sobre la contracción muscular. Estimula el receptor de ácido gammaaminobutírico (GABA) en las fibras aferentes primarias y actúa sobre el asta dorsal para inhibir la transmisión neuronal. Reduce el dolor, mejora la distonía y la calidad de vida.

Neuroestimulación

La estimulación eléctrica medular es una técnica que se realiza en dos tiempos, en el primero se realiza el implante del electrodo y el segundo el implante definitivo del generador con internalización de todo el sistema. Entre ambas intervenciones se encuentra el periodo de prueba, para confirmar la eficacia de la técnica antes de internalizar el sistema. Es necesario realizar un estudio psicológico específico del paciente antes de indicar la técnica.

En función de las características clínicas del síndrome que presente el paciente, se optará por estimulación de cordones posteriores (zonas más extensas) o de ganglio de raíz dorsal (zonas más delimitadas y con alodinia intensa). Con la neuroestimulación de la médula espinal, se han conseguido mejorías en el dolor estadísticamente significativas en varios estudios, reduciendo el dolor y mejorando la calidad de vida. La estimulación mediante un único electrodo en el ganglio de la raíz dorsal, también ha demostrado mejoría en pacientes con síndrome de espalda fallida.

Conclusiones

El síndrome de dolor regional complejo (SDRC) es un proceso doloroso, crónico, progresivo, clasificado en dos tipos, según no se encuentre lesión nerviosa (tipo I) o dicha lesión nerviosa este presente (tipo II). Se han propuesto diferentes mecanismos etiopagénicos para explicar este síndrome. El diagnóstico es básicamente clínico, con la aparición de síntomas o signos asociados a alteraciones autonómicas, sensoriales y motoras. El tratamiento debe ser multidisciplinario. Los principales pilares del tratamiento son el manejo del dolor y la rehabilitación física de las extremidades. Estos deben iniciarse tan pronto como sea posible, sin embargo, si no hay mejoría funcional de la extremidad y el dolor intenso persiste, se debe plantear un manejo intervencionista del dolor.

Bibliografía

1. Eldufani J, Elahmer N, Blaise G. A medical mystery of complex regional pain syndrome. Heliyon. 2020;6(2): e 03329. https://doi.org/10.1016/j.heliyon.2020.e03329.
2. Hernández-González EH, Mosquera-Betancourt G, Cervantes-Delgado RH. Síndrome doloroso regional complejo. Arch. méd. Camagüey. 2020;24(2): e 6692.
3. Del Valle González Germán MF, Vega Hernández P, Díaz-Delgado Peñas R. Síndrome de dolor regional complejo. Protoc. Diagn. ter pediatr. 2020; 2:325-334.
4. Gutiérrez L, Bonilla Ugalde M, Martínez Chávez P. Síndrome del dolor regional complejo. Revista Ciencia Y Salud. 2021; 5(2): 82-86.
5. Taylor S, Noor N, Urits I, Paladini A, Sadhu MS, Gibb C, et al. Complex Regional Pain Syndrome: A Comprehensive Review. Pain Ther. 24 june 2021 https://doi.org/10.1007/s40122-021-00279-4.
6. Prasad A, Chakravarthy K. Review of complex regional pain syndrome and the role of the neuroimmune axis. Molecular Pain. 2021; 17: 1–10. DOI: 10.1177/17448069211006617.
7. Monge Pelegrín E, Garín Portero N. Síndrome de Dolor Regional Complejo en la Extremidad Superior. Factores de Riesgo, Fisiopatología, Diagnóstico y Tratamiento Fisioterápico. Revista Electrónica de Portales http://www.medicos.com/. 2020; XV (4):134.
8. Martínez-Leiva J. Intervención de la Terapia Ocupacional en personas adultas con síndrome de dolor regional complejo. Rev. Ter. 2021;15(1):24-35.
9. Frederico TN, da Silva FT. Peripheral nerve stimulation of the brachial plexus for chronic refractory CRPS pain of the upper limb: description of a new technique and case series. Pain. Med. 2020;21(1): S18–26. https://doi.org/10.1093/pm/pnaa201.
10. Karri J, Palmer JS, Charnay A, et al. Utility of electrical neuromodulation for treating chronic pain syndromes in the pediatric setting: a systematic review. Neuromodulation. 2021. https://doi.org/10.1111/ner.13365.